КОМИТЕТ ПО УЛЬТРАЗВУКОВЫМ ТЕХНОЛОГИЯМ В АНЕСТЕЗИОЛОГИИ И РЕАНИМАТОЛОГИИ ОБЩЕРОССИЙСКОЙ ОБЩЕСТВЕННОЙ ОРГАНИЗАЦИИ «ФЕДЕРАЦИЯ АНЕСТЕЗИОЛОГОВ И РЕАНИМАТОЛОГОВ»

«Ультразвук: золотой стандарт для ЭКМО»

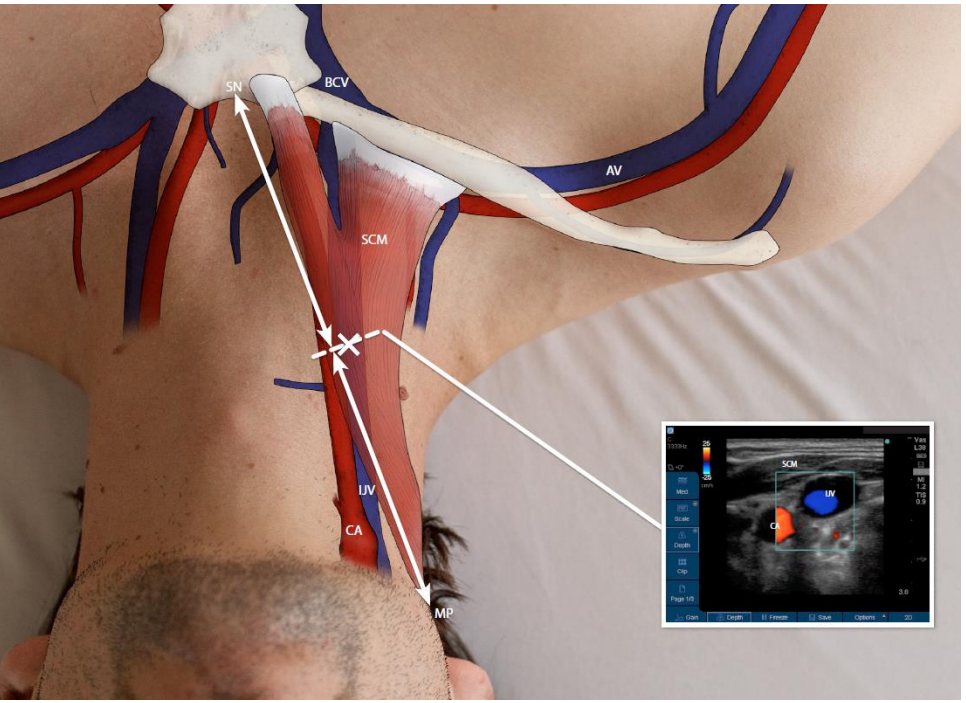

Лахин Р.Е.

Возможности ультразвука

Ultrasound Guidance for Extra-corporeal Membrane Oxygenation

General Guidelines

Extracorporeal Life Support Organization (ELSO)

Ultrasound Guidance for Extra-corporeal Membrane Oxygenation

Veno- Arterial ECMO specific guidelines

Extracorporeal Life Support Organization (ELSO)

Ultrasound Guidance for Extra-corporeal Membrane Oxygenation
Veno-Venous ECMO specific guidelines

Возможности ультразвука

- **Перед началом ЭКМО**
  - Оценка функции левого и правого желудочка (определение сердечного выброса полезно для оценки скорости ЭКМО потока, необходимого для насыщения кислородом пациента).
  - Обнаружение тяжелой дисфункции левого желудочка у пациента с тяжелой дыхательной недостаточностью может помочь в определении оптимального режима поддержки ЭКМО
  - Исключить противопоказания в вено-артериальной ЭКМО (тяжелая аортальная недостаточность).
  - Выявить патологию: ТЭЛА, ОИМ, аномалии, клапанные патологии
  - Оценка размеров сосудов и канюль
  - Исключить тромбоз магистральных вен, сосудистые пороки развития и анатомические изменения (перед катетеризацией внутренней яремной вены важно исключить тромбоз контралатеральной внутренней яремной вены, чтобы предотвратить риск отека мозга).
  - Оценка объема и характера поражения легких.
  - Свободная жидкость в полости перикарда и плевры

Возможности ультразвука

- **В ходе инициации ЭКМО**
- Подготовка к пункции сосудов: идентификация, пункция сосуда (особенно важно при безпульсном состоянии в ходе реанимации)
- Во время пункции сосудов: Конец проволочного направителя (J-петли) необходимо визуализировать полой вене или аорте - это помогает избежать повреждения камер сердца; избежать таких осложнений, как транс-артериальная пункция, транс-венозная артериальная пункция и прокалывание соседних структур;
- После введения канюли в сосуд оценка окончательного положения канюли
- Трансторакальный ультразвук следует рассматривать если у пациента есть адекватные трансторакальные акустические окна. Транспищеводной ультразвук следует рассматривать, если информация из трансторакальных окон недостаточна (для оценки положения канюль при бикавальном вено-венозном ЭКМО предпочтение отдают транспищеводной эхокардиографии.)

Возможности ультразвука

- **После инициации ЭКМО**
  - Оценка расположения канюль
  - Оценка волемии
  - Оценка осложнений при катетеризации (гематома, повреждение сердца, перфорация, разрыв сосудов)
  - Оценка потери пульсации (тромбы), перфузия нижних конечностей
  - Оценка отека легких
  - Оценка гипоксии при ЭКМО (неадекватный венозный возврат и рециркуляция в контуре).
  - Оценка рециркуляции на ЭКМО (проверка положения канюль).
  - Оценка для отлучения от ЭКМО

Возможности ультразвука

- **Оценка после удаления канюль ЭКМО**
  - Контроль перфузии конечностей, поиск псевдоаневризмы, стеноза или тромба в сосудах (особенно важно если артериальная канюля удаляется с использованием закрытой техники, где канюля удаляется и применяется внешнее давление)
  - Оценка функции левого и правого желудочка
  - Оценка волемии
  - Оценка отека легких

Подготовка к катетеризации

Оценка размеров артерии

Измеряем от внутренней интимы

Сонная арте

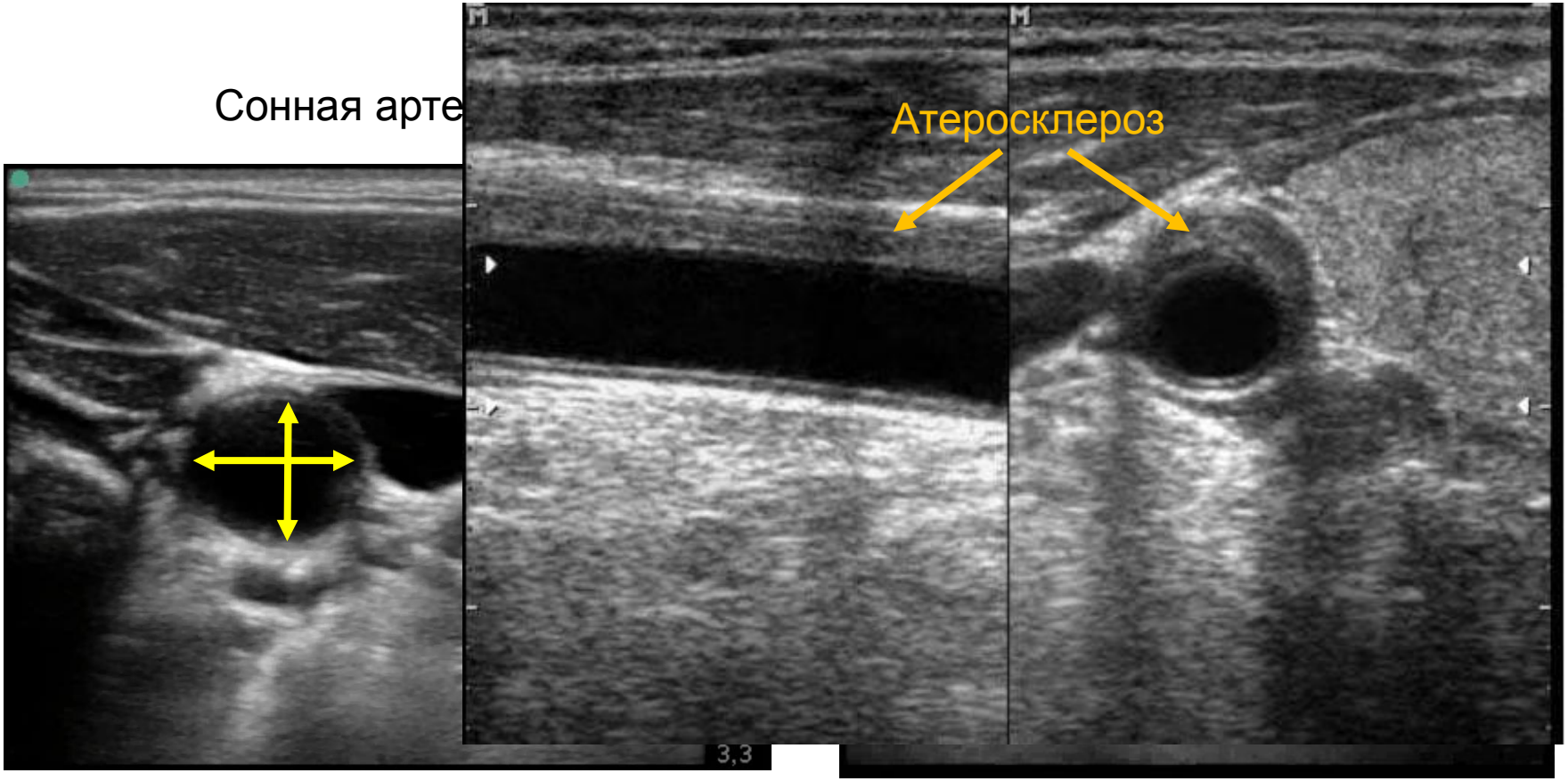

(French Gauge size of cannula = 3 X diameter of the vessel in mm).

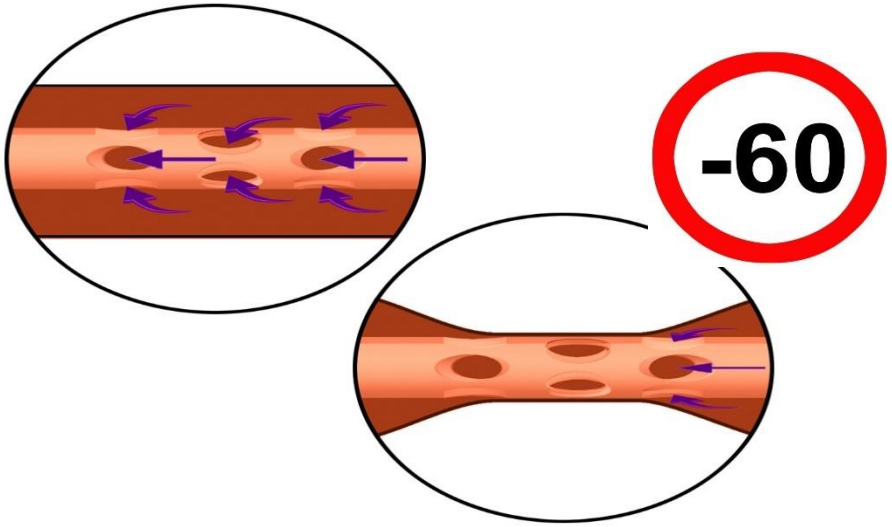

Подготовка к катетеризации

Оценка анатомии сосудов

Справа

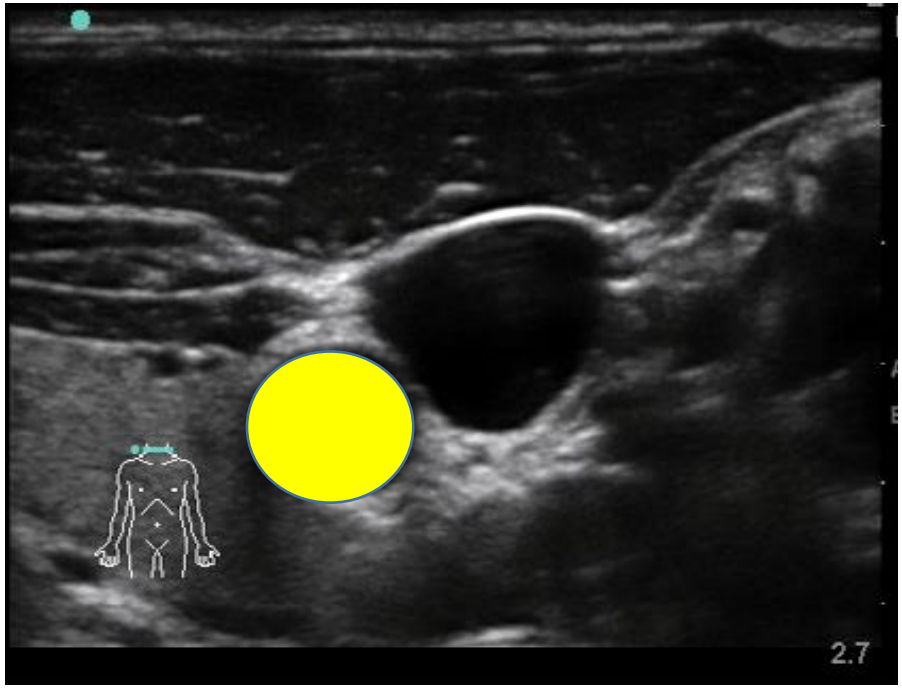

Слева

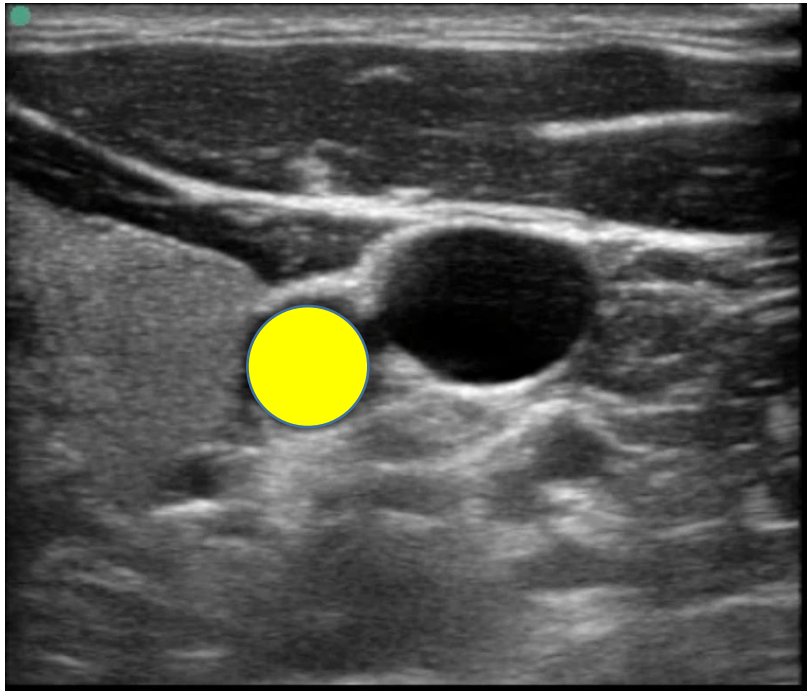

Справа размер сосудов как правило больше!

Идентификация сосудов

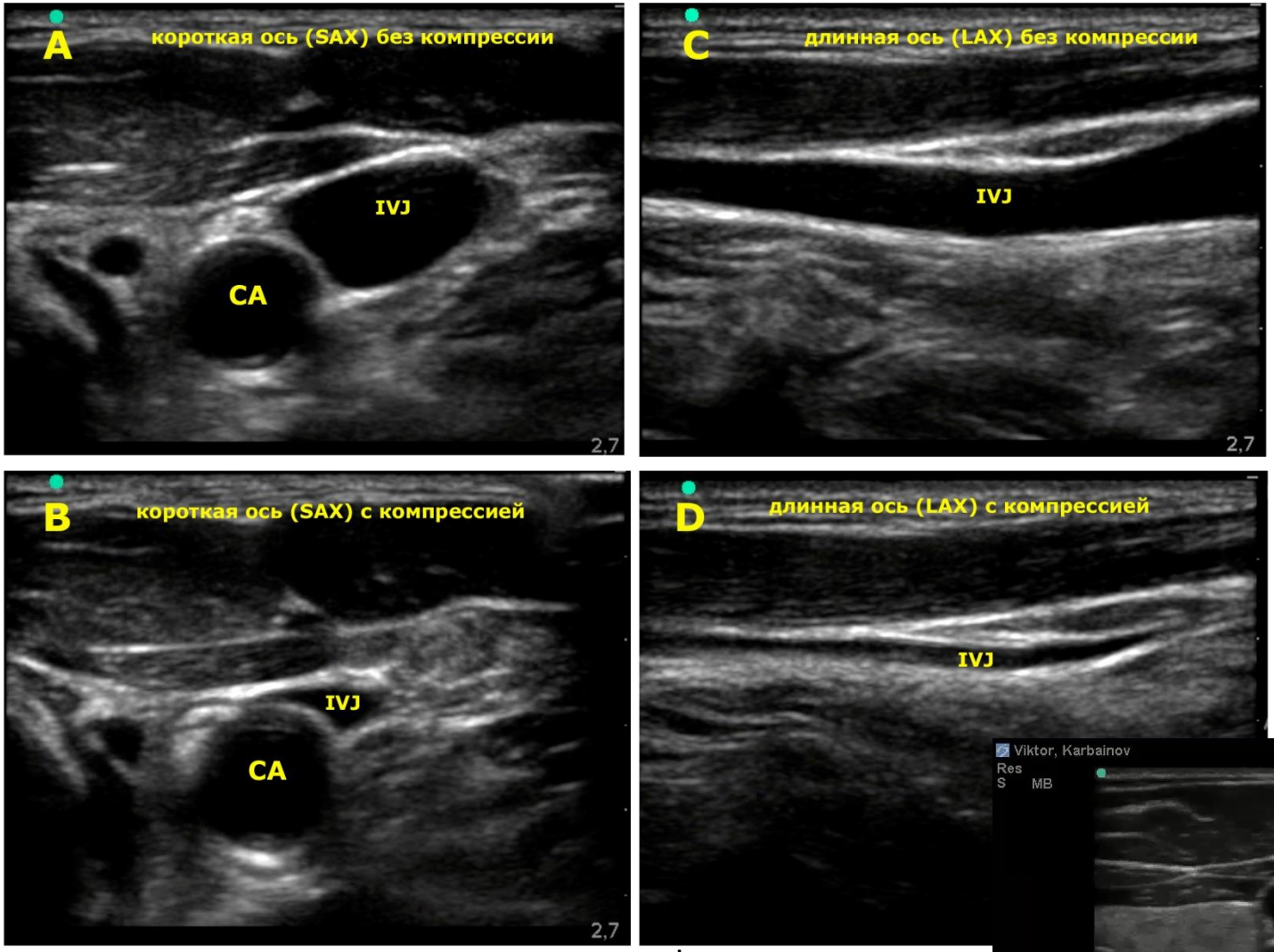

- Внутренняя яремная вена имеет эллиптическую форму, а артерия круглая. Вена крупнее, имеет неправильную форму и главное: при незначительном давлении датчиком легко сжимается

Идентификация сосудов

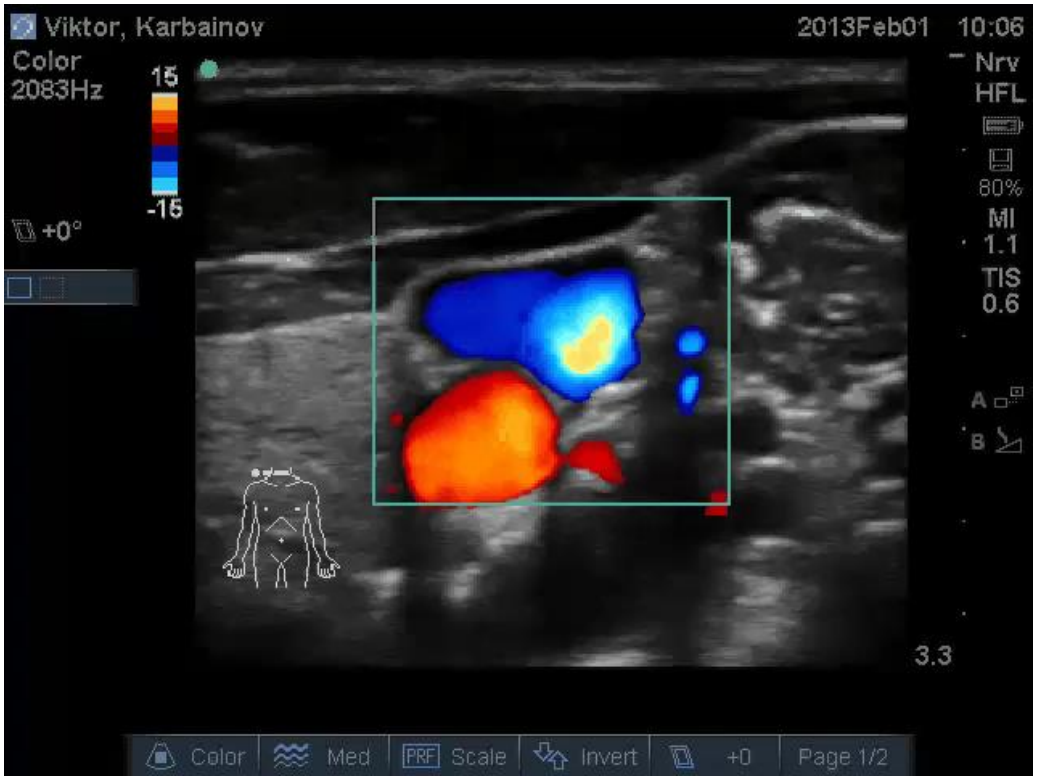

- Изменение частоты (Δf) максимально, если Cos Θ=1, при(Θ = 60^0)
- Изменение частоты (Δf) отсутствует, если *Cos Θ=0, при Θ = 90^0*.

- Цвет не определяет венозную или артериальную кровь, а зависит от наклона датчика. При перпендикулярной постановке датчика к сосудам, одновременно могут быть различные цвета.

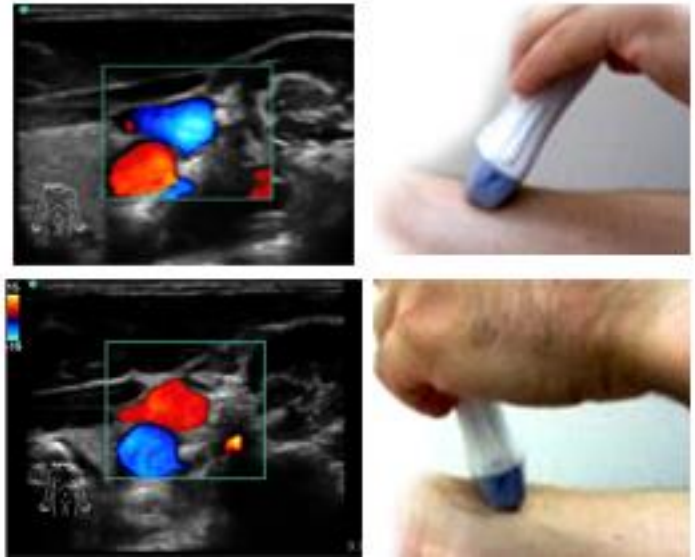

Подготовка к катетеризации

Выбор места катетеризации

Бедренная артерия и вена

Катетеризация до отделения глубокой артерии бедра.

Глубокую артерию бедра – не катетеризируем

Осмотр анатомии сосудов настолько высоко, насколько это возможно!!!

После отхождения глубокой артерии бедра, бедренная артерия смещается медиально и располагается над бедренной веной

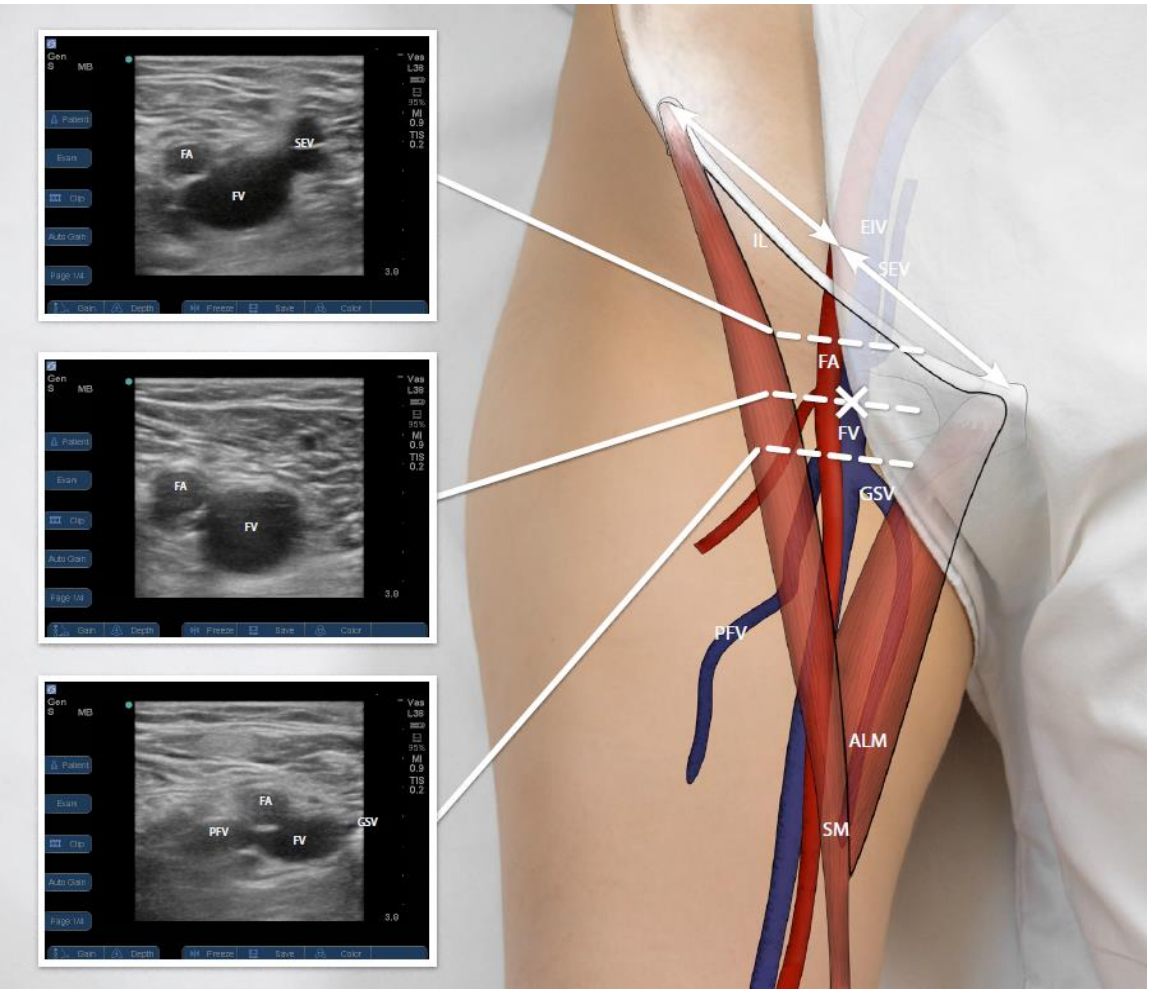

Использование ультразвука при пункции и катетеризации сосудов

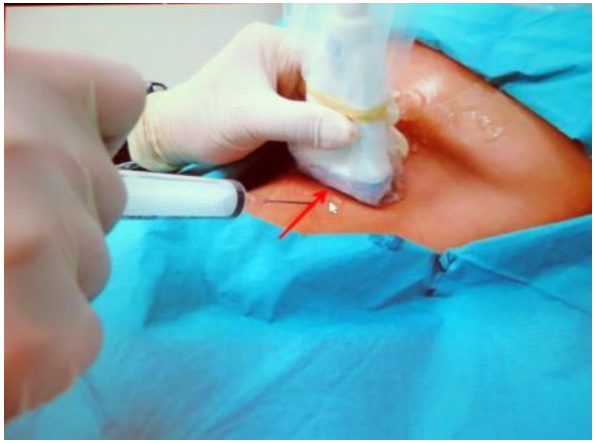

Рекомендации	Категория	Уровень
Использование ультразвука до или во время катетеризации сосудов повышает вероятность успеха с первой попытки и уменьшает частоту осложнений	A	I

T. J. Milling, J. Rose, W. Briggs и R. Birkhahn, «Randomized, controlled clinical trial of point-of-care limited ultrasonography assistance of central venous cannulation: The third sonography outcomes assessment program (SOAP-3)trial,» Crit Care Med, т. 33, pp. 1764-9, 2005.
L. Julie, D. Martin и F. Andrew, «Real time ultrasonographically guided internal jugular vein catheterization in the emergency department increases success rates and reduces complications: A randomized, prospective study,» Ann Emerg Med, т. 48, pp. 540-7, 2006.
L. Cavanna, G. Civardi, P. Mordenti и D. Vallisa, «Central venous catheter care for the patients with cancer: ultrasound-guided insertion should be strongly recommended for internal jugular vein catheterization,» Ann Oncol, т. 24 (11), pp. 2928-2929, 2013.
М. Быков, Ультразвуковые исследования в обеспечении инфузионной терапии в отделениях реанимации и интенсивной терапии, Тверь: ООО «Издательство «Триада», 2011, p. 36.

Эхо позиция канюли (Бикавальная катетеризация)

Главный риск – перфорация сердца

Канюля с двойным просветом имеет несколько портов. Дальние порты должны быть расположены в нижней полой вене, ближние порты в верхней полой вены, порт инфузии должен быть ориентирован таким образом, что обратный поток направлен в сторону трикуспидального клапана. Это может быть достигнуто с в режиме реального времени практически только с помощью ультразвука.

Предпочтение отдано транспищеводной эхокардиографии. Основное преимущество транпищеводной эхокардиографии является то, что можно надежно визуализировать верхнюю, нижнюю полые вены и правое предсердие.

С помощью ультразвука визуализируются металлический проводник, уровень и путь заведения канюли и тестируется направление кровотока обеспечивая направление в сторону трикуспидального клапана

Эхо позиция канюли

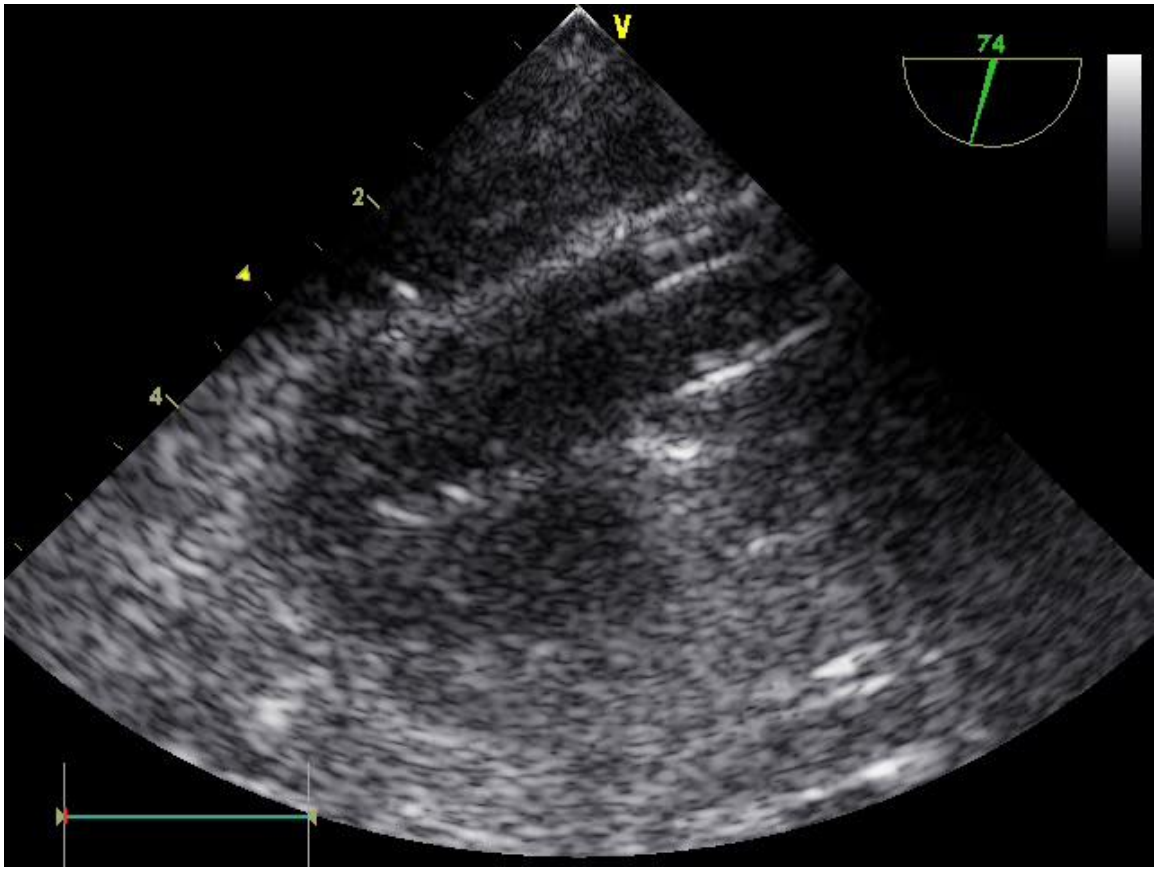

Как правило, кончик возвратной канюли расположена в правом предсердии или в каво-предсердный перехода и канюля забора расположена в 10 см от него. Это помогает свести к минимуму рециркуляцию.

Эхо позиция канюли
и определение кровотока VV ECMO

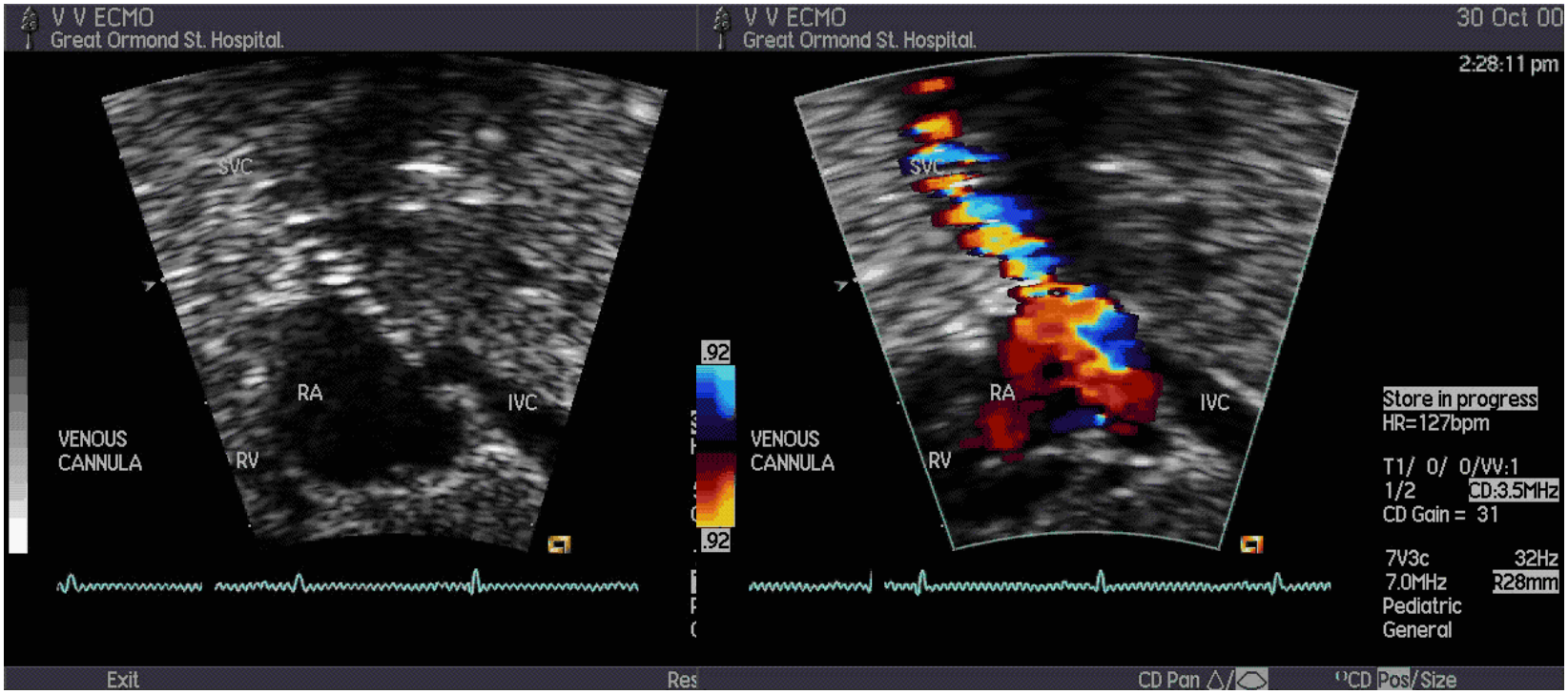

Качественная оценка левого желудочка

Парастернальная позиция по короткой оси на уровне папиллярных мышц

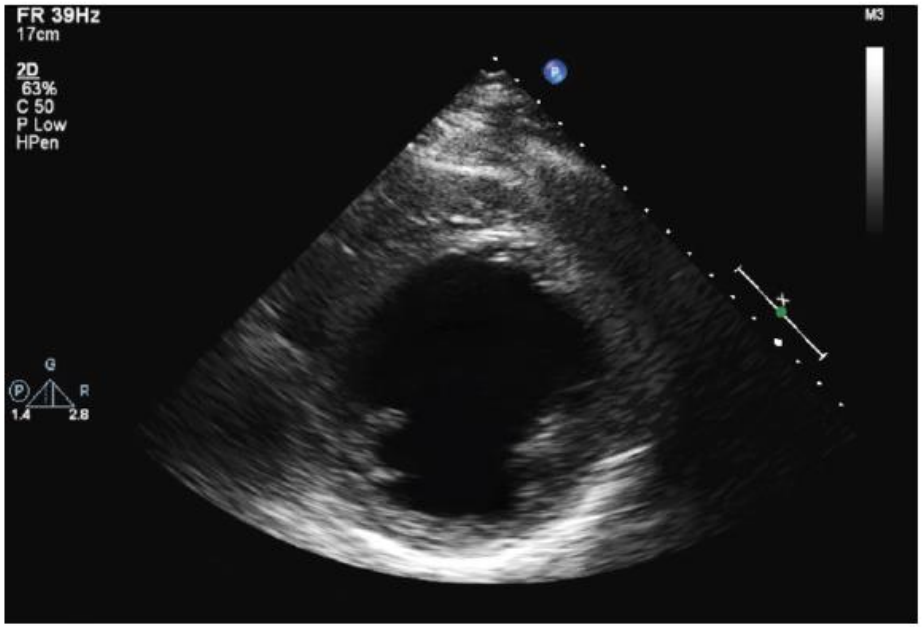

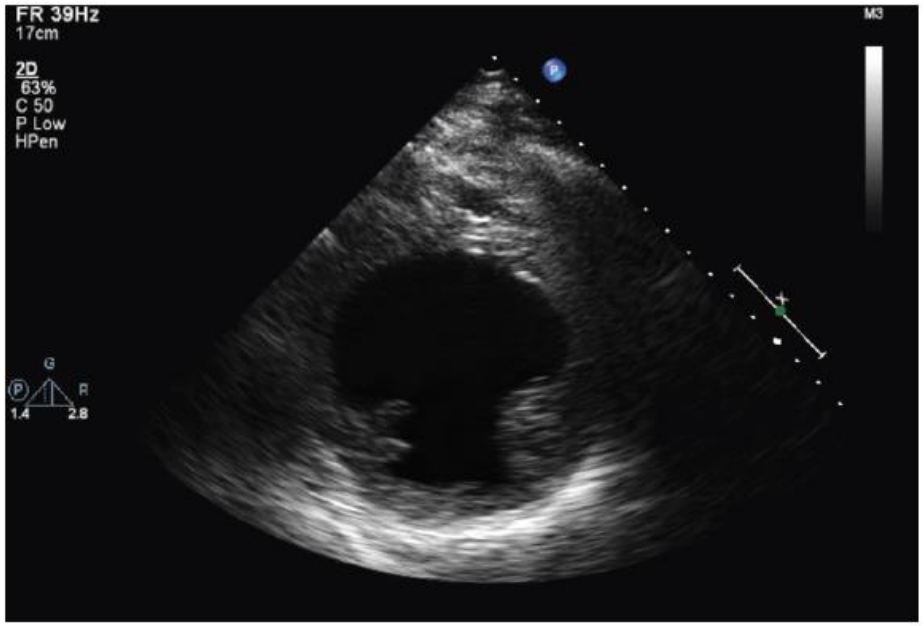

<u>Тяжелые нарушения функции ЛЖ</u>. Тяжелая дисфункция ЛЖ. Стенки желудочка умеренно практически не утолщаются, движение может быть неравномерным. Имеется незначительная разница в разница в размере ЛЖ между диастолой и систолой.

(Для удобства можно использовать просмотр видеопетли)

Качественная оценка левого желудочка

Парастернальная позиция по короткой оси на уровне папиллярных мышц

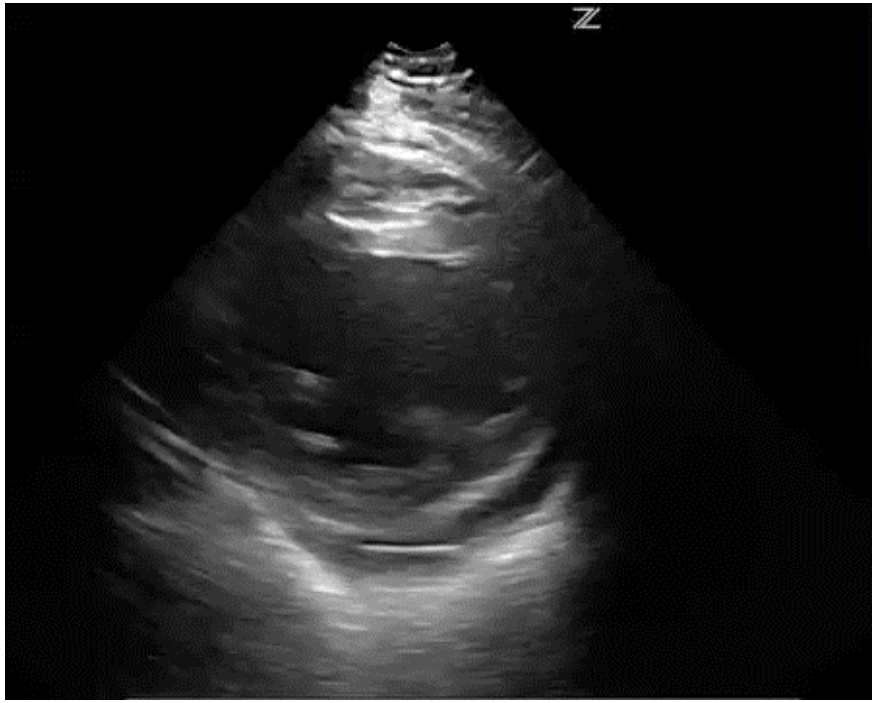

EF = 20%

Тяжелые нарушения функции ЛЖ. Тяжелая дисфункция ЛЖ. Стенки желудочка практически не утолщаются, движение их неравномерно. Имеется незначительная разница в разница в размере ЛЖ между диастолой и систолой.

(Для удобства можно использовать просмотр видеопетли)

Линейные измерения по длинной оси

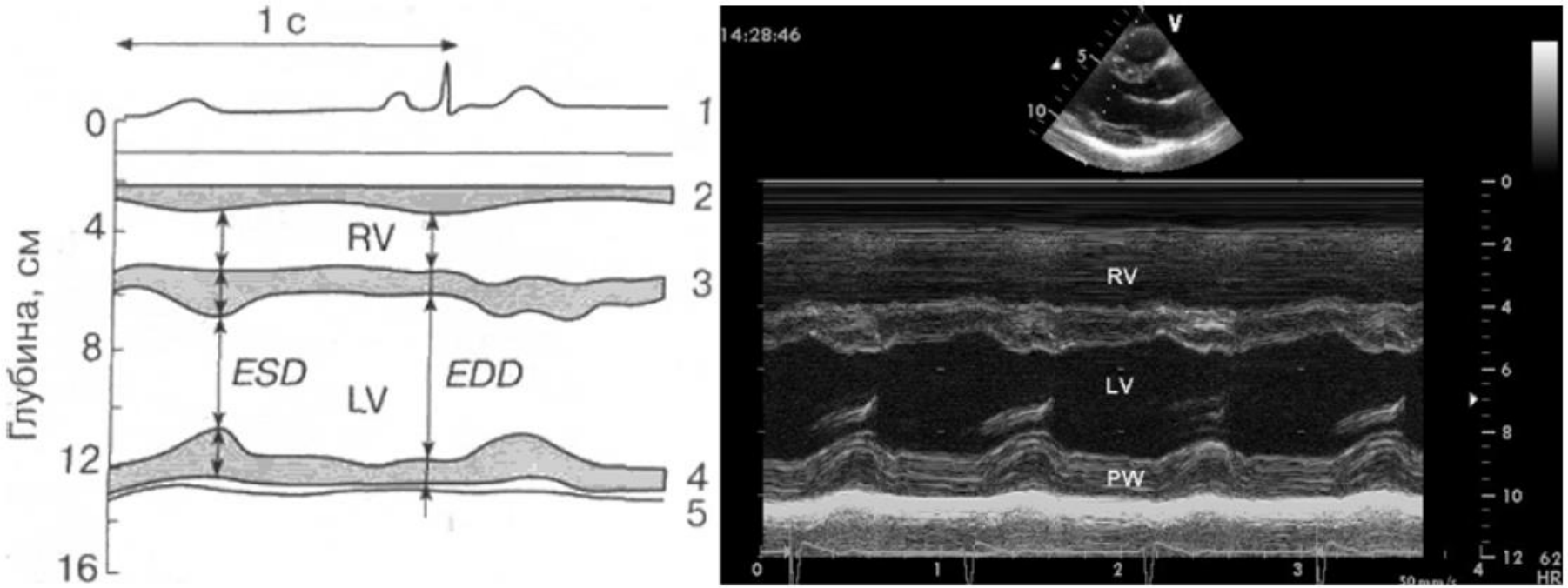

Рисунок 1.2.4. Схема и эхокардиограмма. М-режим, парастернальная позиция по короткой оси. 1- ЭКГ, 2 - стенка правого желудочка, 3 – межжелудочковая перегородка, 4 - задняя стенка левого желудочка, 5 – перикард, RV – правый желудочек, LV – левый желудочек, ESD – конечный систолический диаметр, EDD – конечный диастолический диаметр, PW – задняя стенка левого желудочка.

Линейные измерения по Тейхольцу

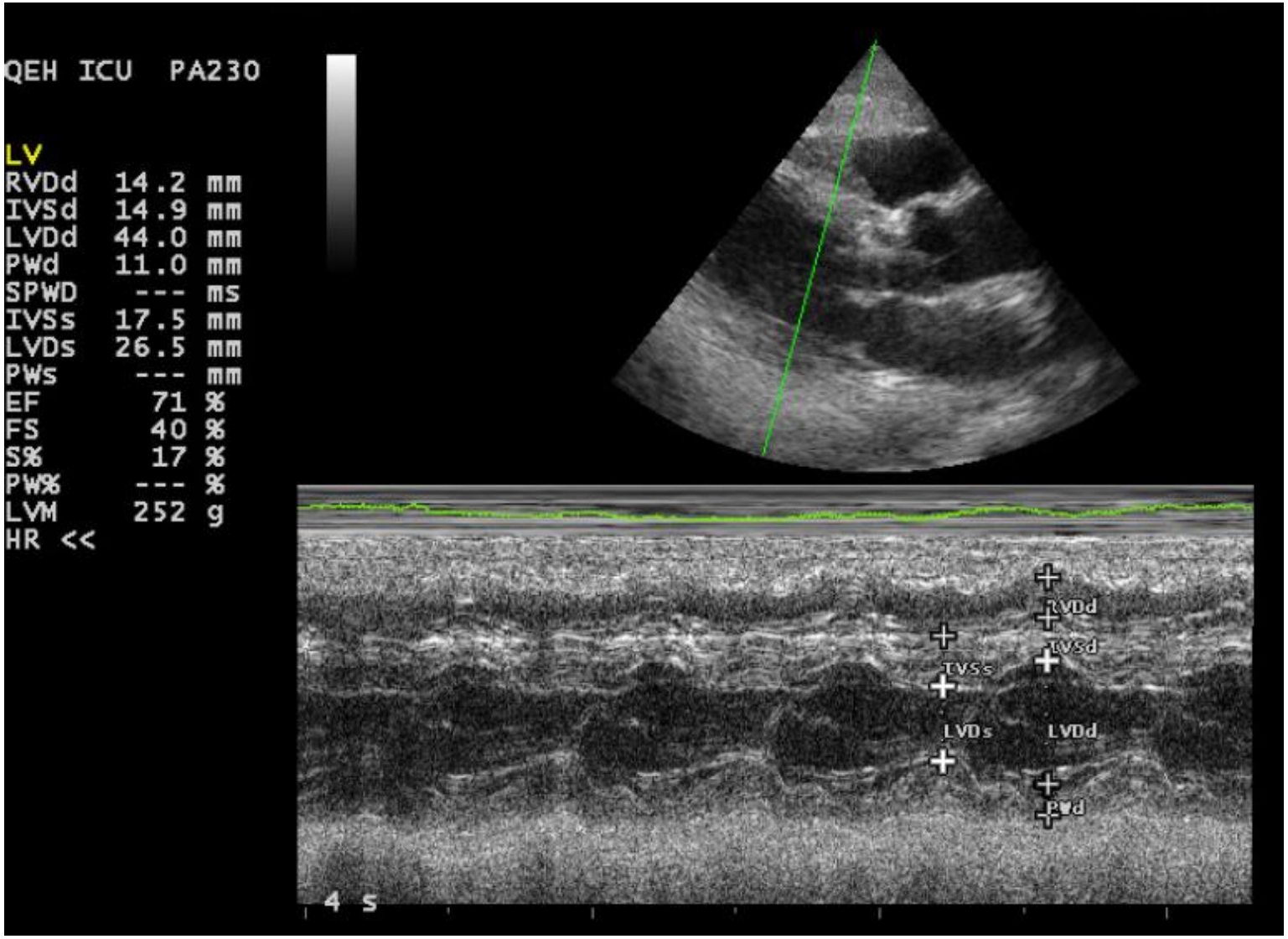

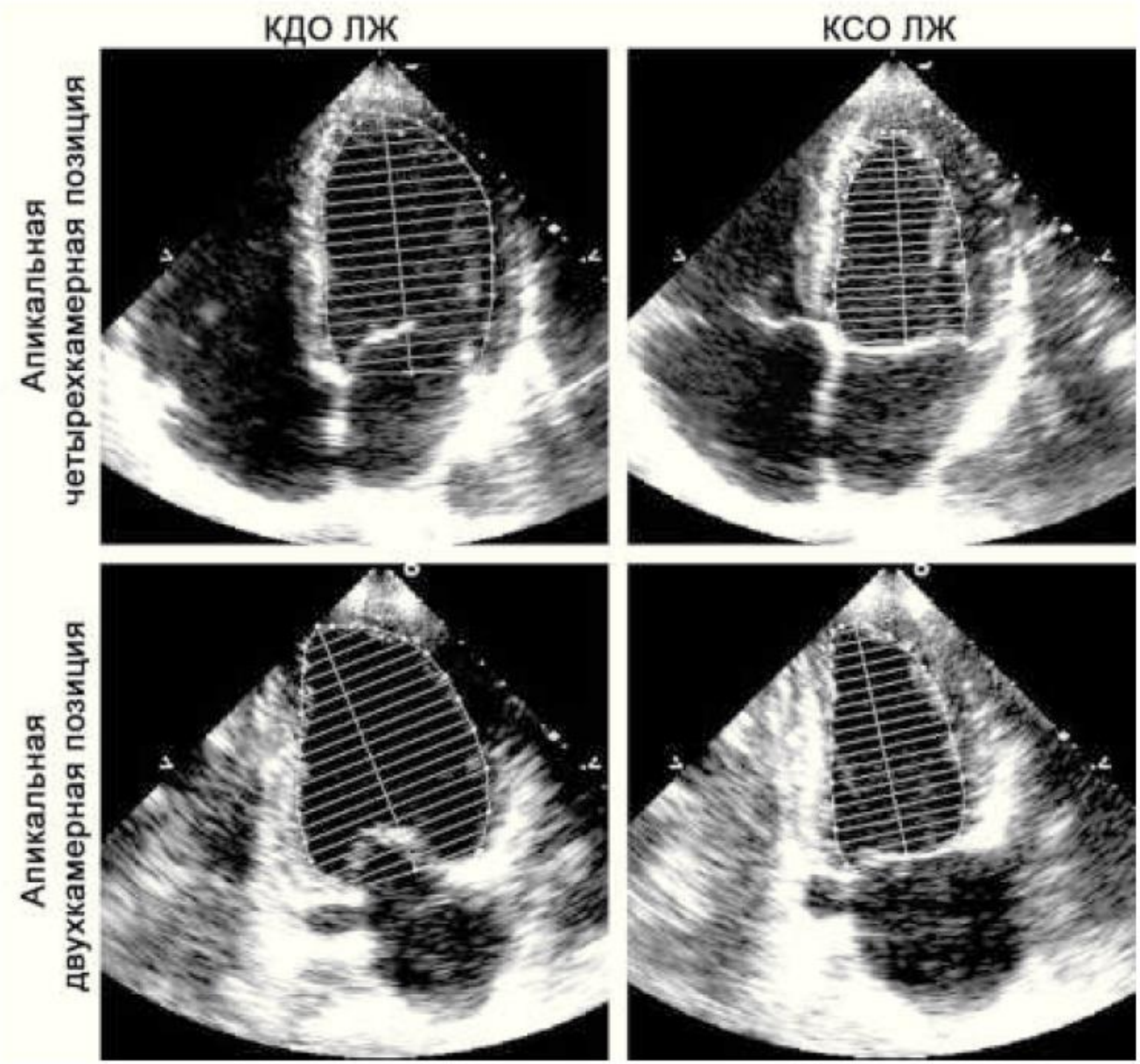

Рис. 7. Двухмерные измерения для вычисления объемов ЛЖ с использованием биплановогo метода дисков (модифицированный метод Симпсона) в апикальной четырехкамерной и двухкамерной позиции в конце диастолы и в конце систолы. При обведении полости папиллярные мышцы включаются в контур полости.

Дисфункция левого желудочка

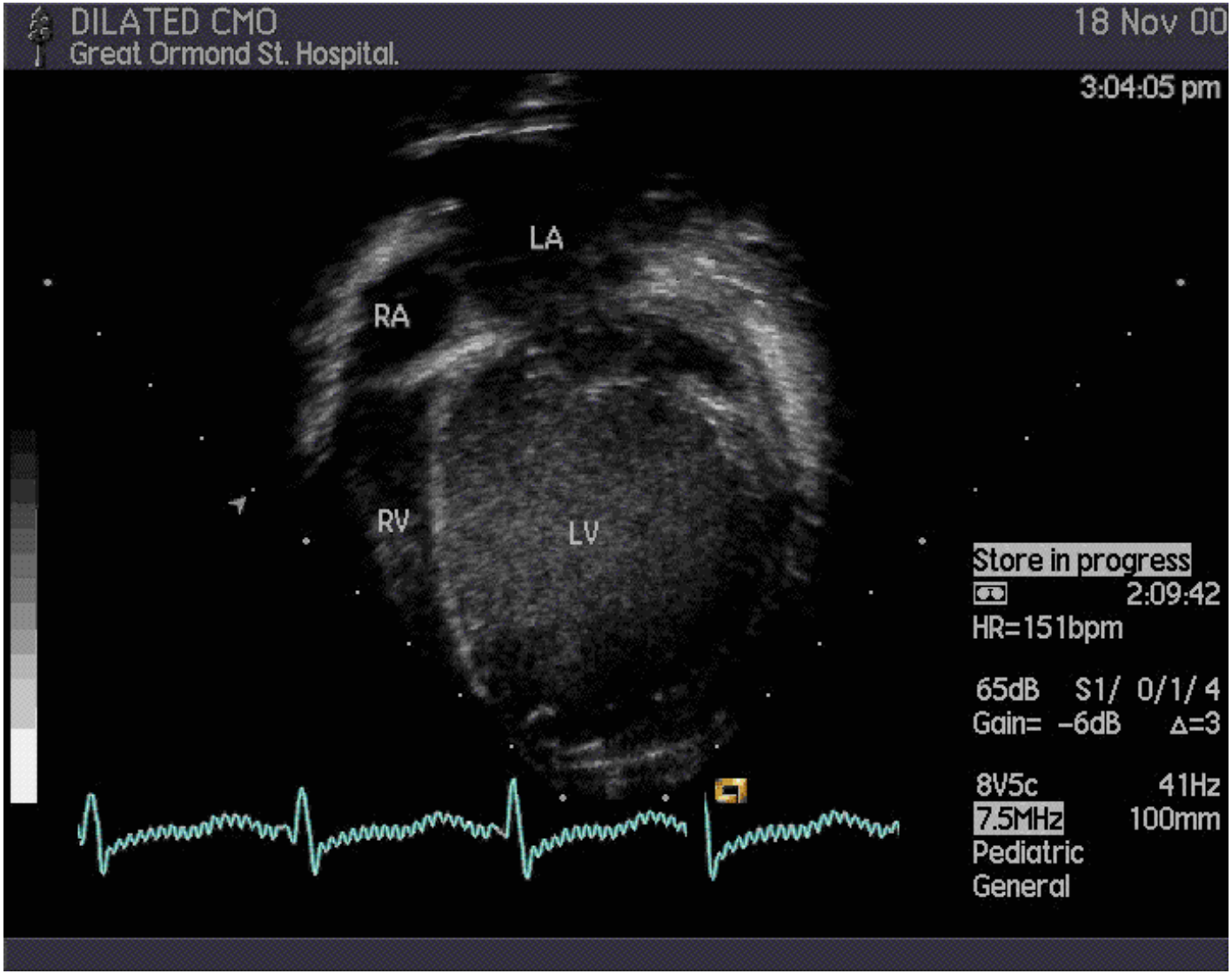

Качественная оценка правого желудочка

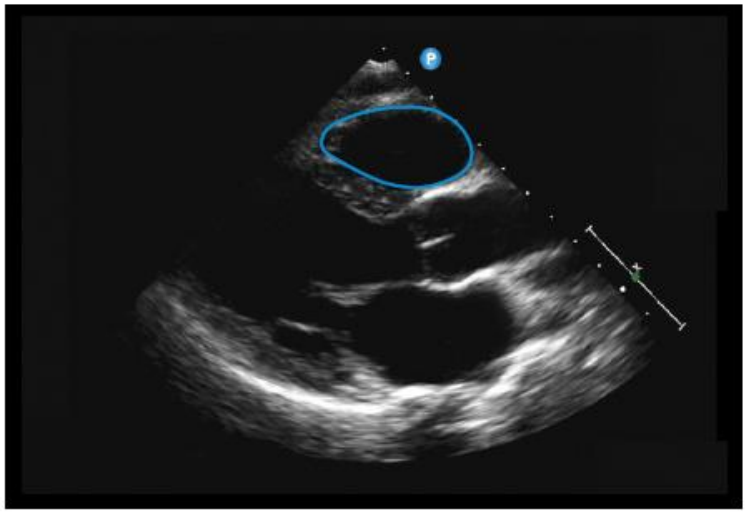

Parasternal long-axis

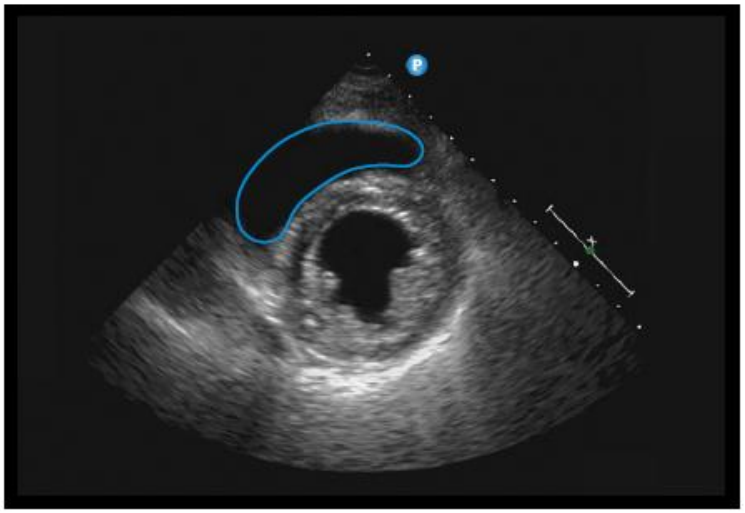

Parasternal short-axis, papillary muscle level

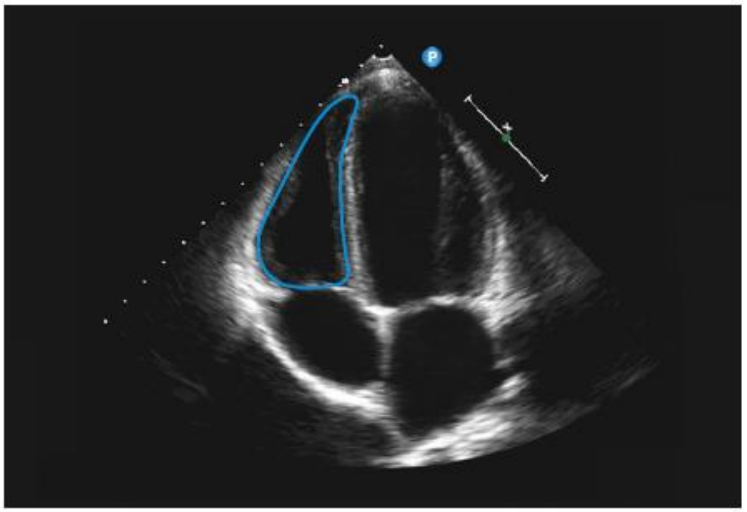

Apical four-chamber

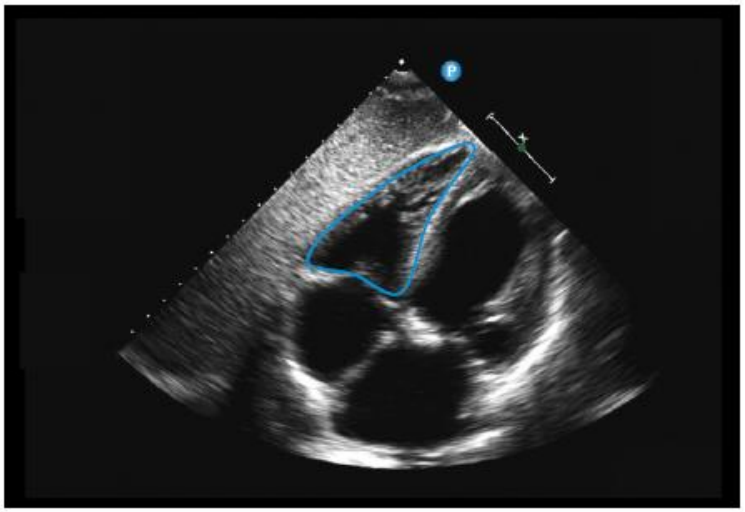

Subcostal four-chamber

Качественная оценка правого желудочка

Парастернальная позиция по короткой оси на уровне папиллярных мышц

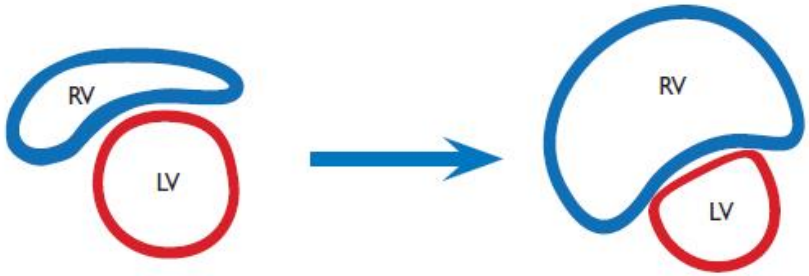

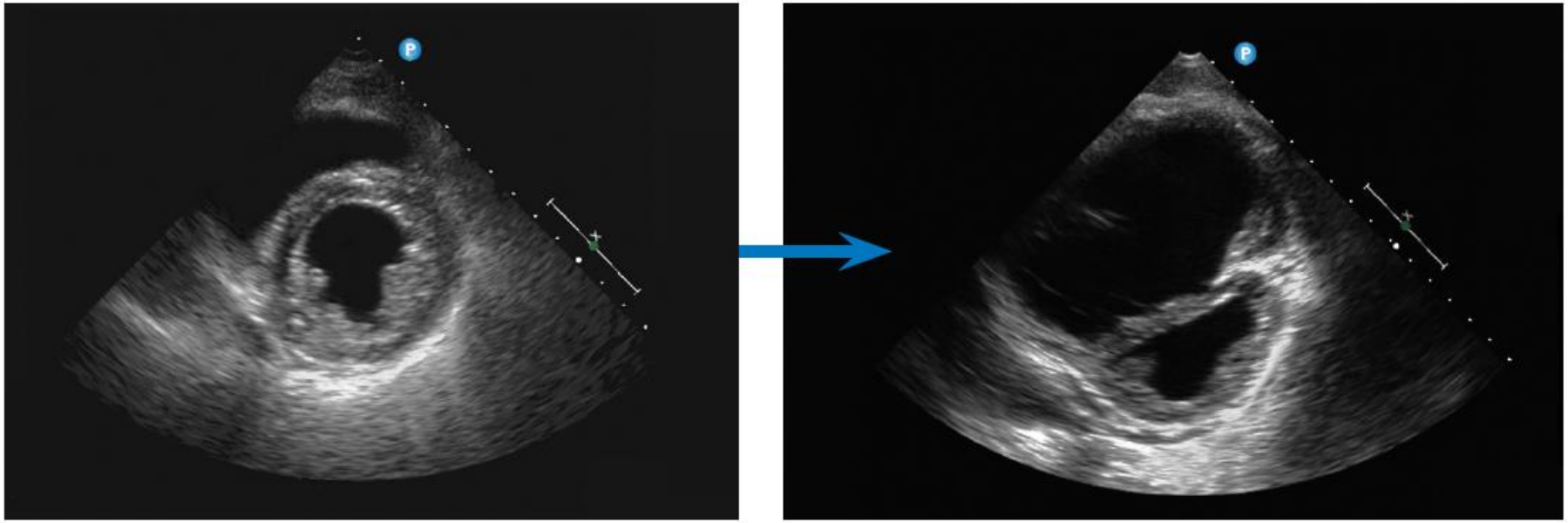

Нормальный размер RV <2/3 размера LV. Повышение давления в RV или объемная перегрузка ведет к увеличению размеров правого желудочка и уплощения межжелудочковой перегородки в диастолу (D-форма LV)

Качественная оценка правого желудочка

Верхушечная четырехкамерная позиция

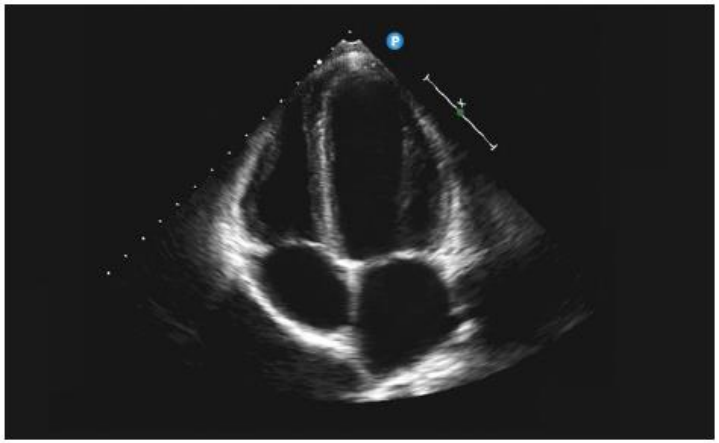

Normal RV

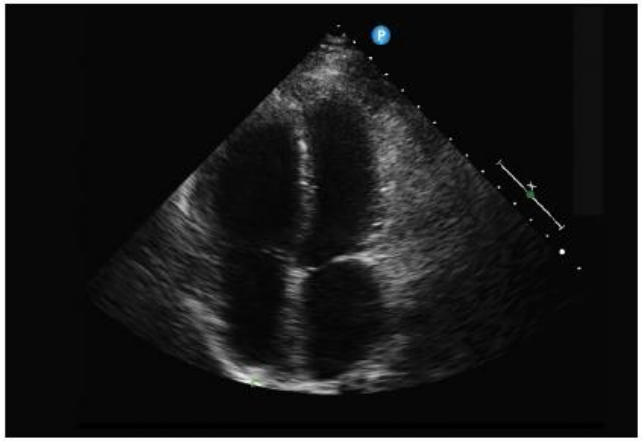

Example of RV dilatation

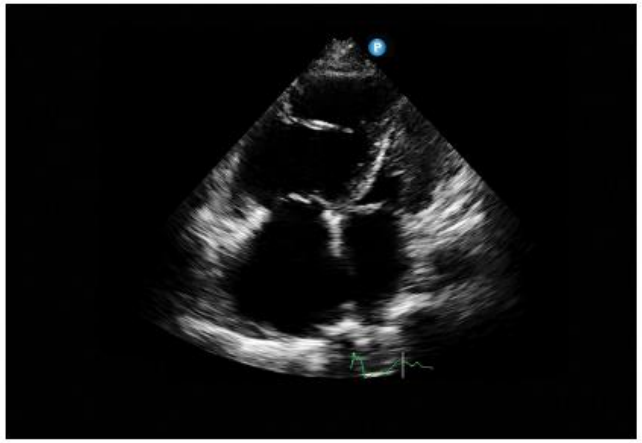

Example of severe RV dilatation and dysfunction

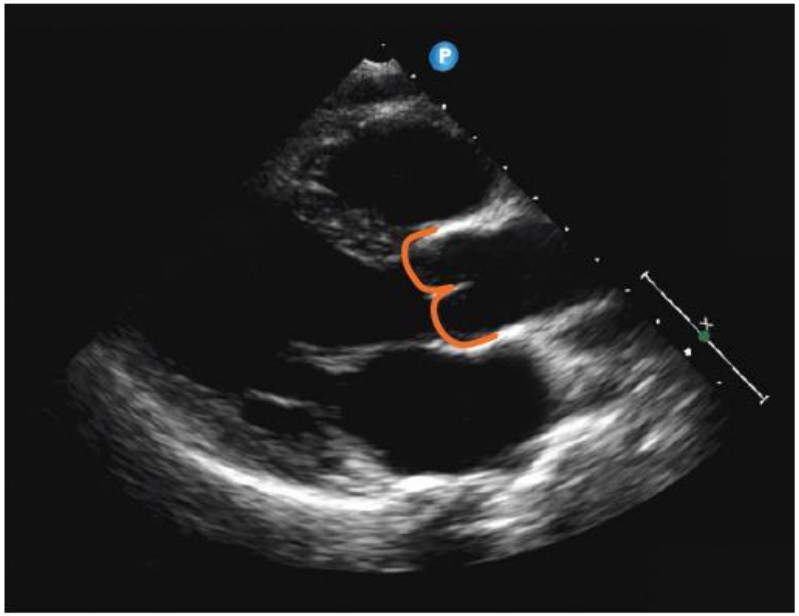

Parasternal
long-axis

Аортальный клапан

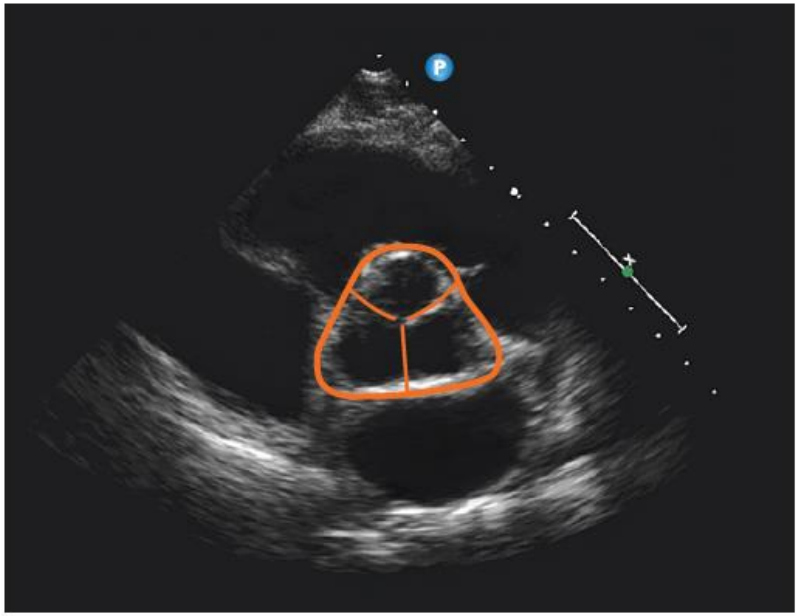

Parasternal
short-axis

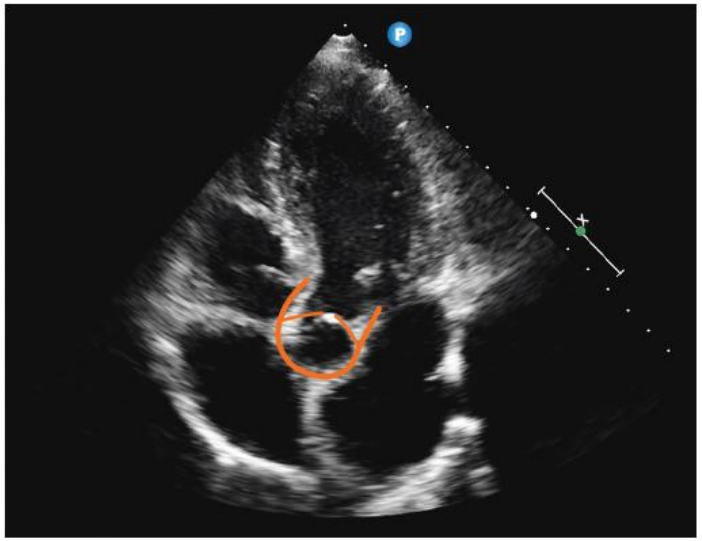

Apical
five-chamber

Аортальный стеноз

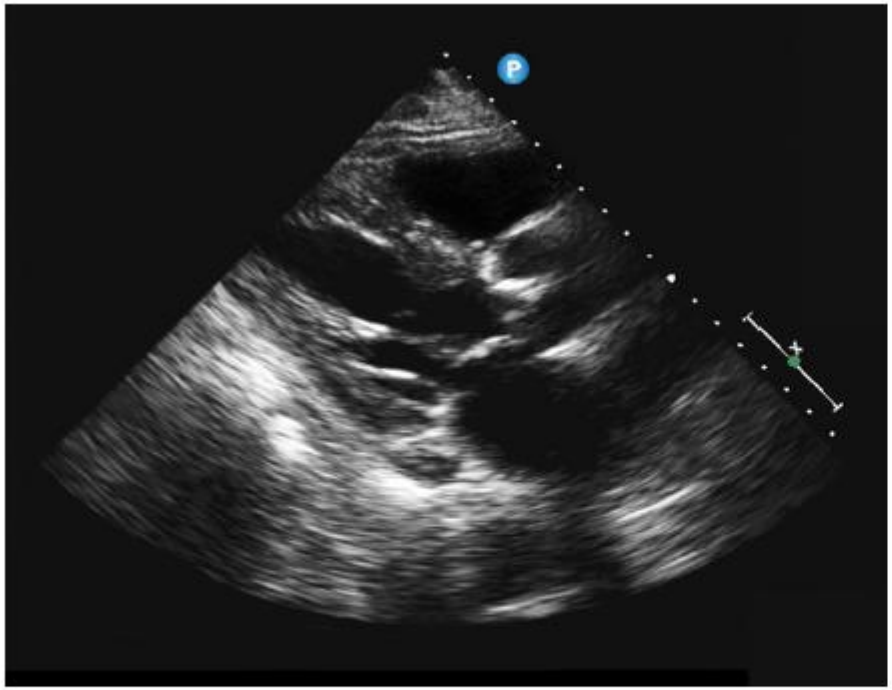

Aortic stenosis – diastole

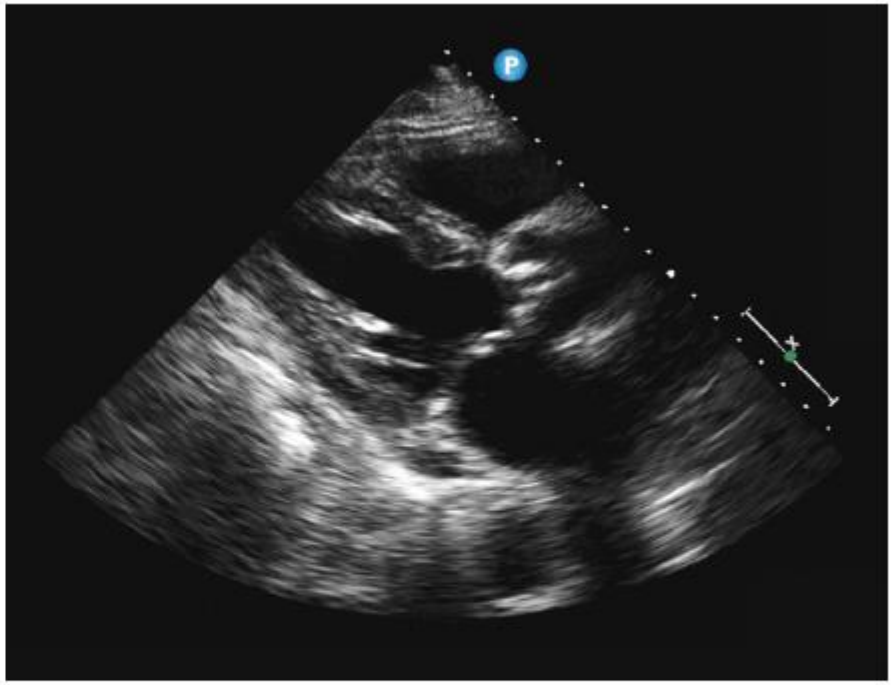

Aortic stenosis – systole.
Note the thickened valve and reduced valve opening.

Обнаружение стеноза клапана аорты

Лучший оценивать в парастернальной позиции по длинной оси.

Искать:

- Утолщение и кальцификации (яркие белые эхо сигналы)
- Ограничение или уменьшение движение клапана
- Ограничение или уменьшение открытия клапана в систолу

Аортальная регургитация

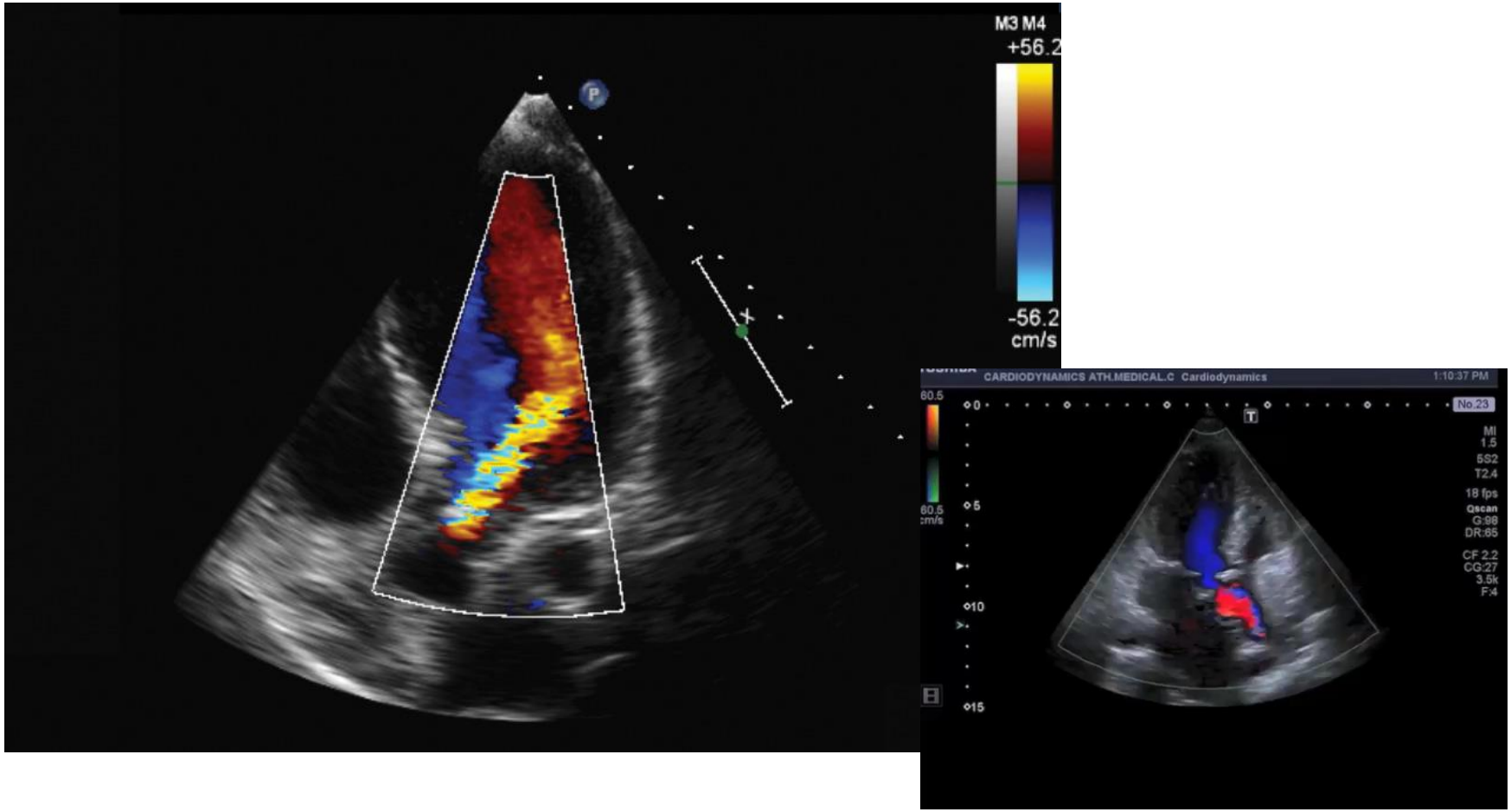

Лучше оценивать в апикальной пятикамерной позиции.

- Диастолическое поток направлен от аорты к левому желудочку
- Цвет: главным образом красно-желтый струи в левом желудочке

Аортальная регургитация

Таблица 1: Классификация степени тяжести аортальной регургитации*

Показатель	Степень аортальной регургитации			
	Легкая	Средняя ‡		Тяжелая
Ширина размера"Vena contracta" †	<3,0	3,0-5,9		≥6,0
Ссоотношение скорости регургитации и выносящего тока из желудочка (%)	<25	25-44	45-59	≥65
Объем регургитации (мл на сердечное сокращение)	<30	30-44	45-59	≥60
Фракция регургитации (%)	<30	30-39	40-49	≥50
Площадь основания струи регургитации (мм^2)	<10	10-19	20-29	≥30

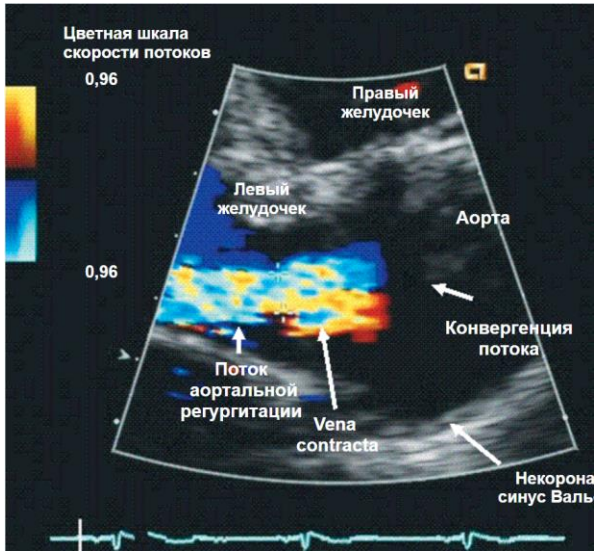

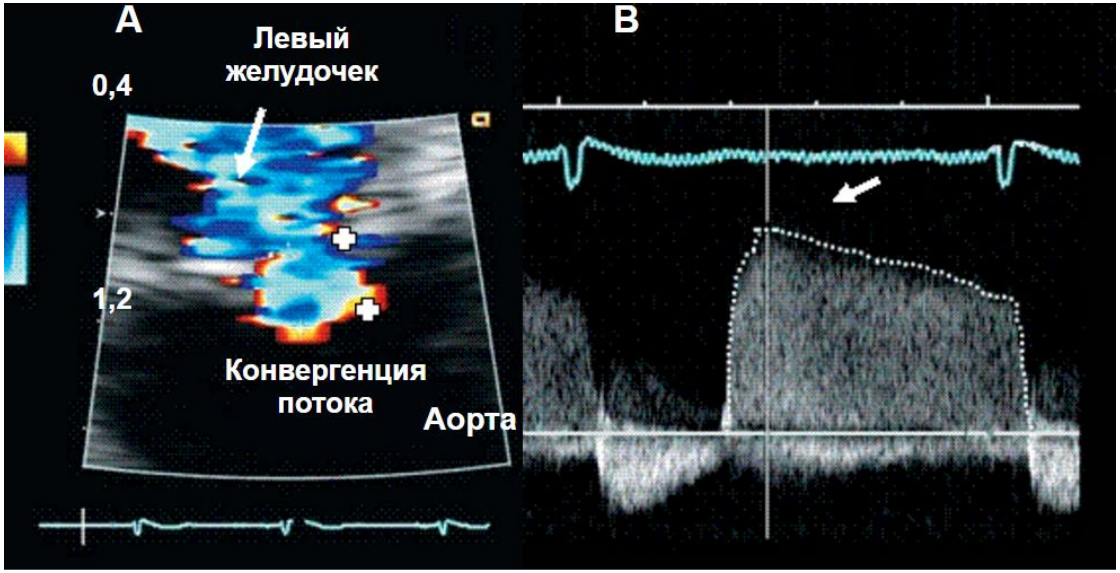

Исследование нижней полой вены – оценка волемии

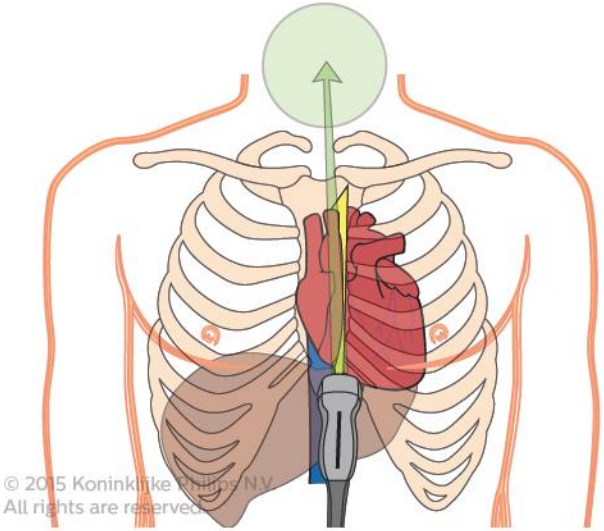

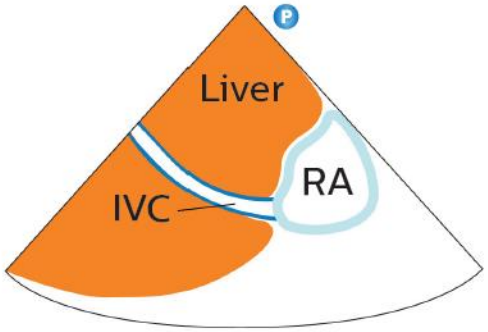

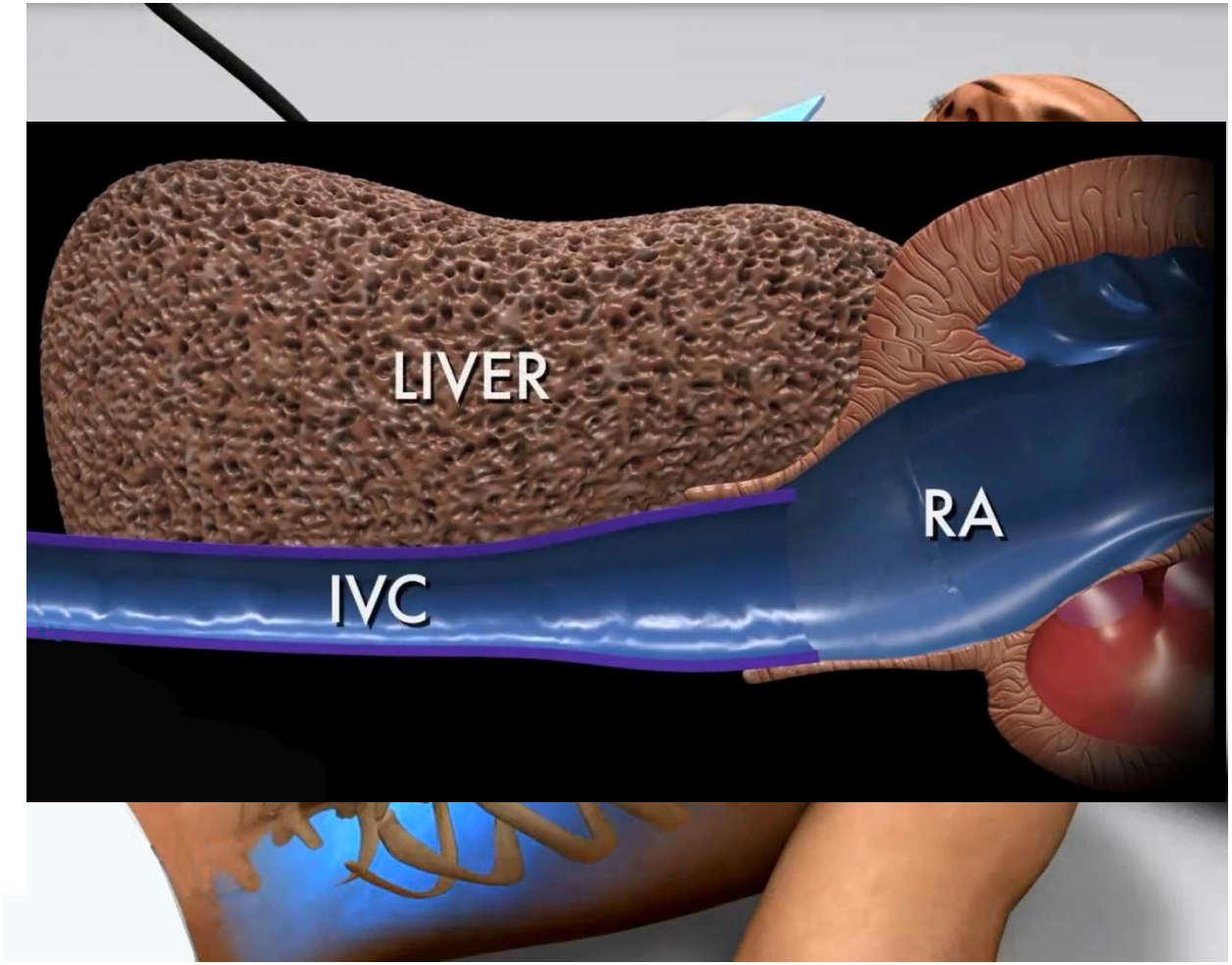

Маркер датчик ориентирован на 12 часов. Важно, чтобы увидеть IVC впадает в правое предсердие.

Исследование нижней полой вены – оценка волемии

Исследование выполняется на уровне печеночных вен

Если визуализировать печеночную вену не удается, то измерение проводят на расстоянии 2 см каудальнее от пересечения правого предсердия и нижней полой вены

Исследование нижней полой вены – оценка волемии

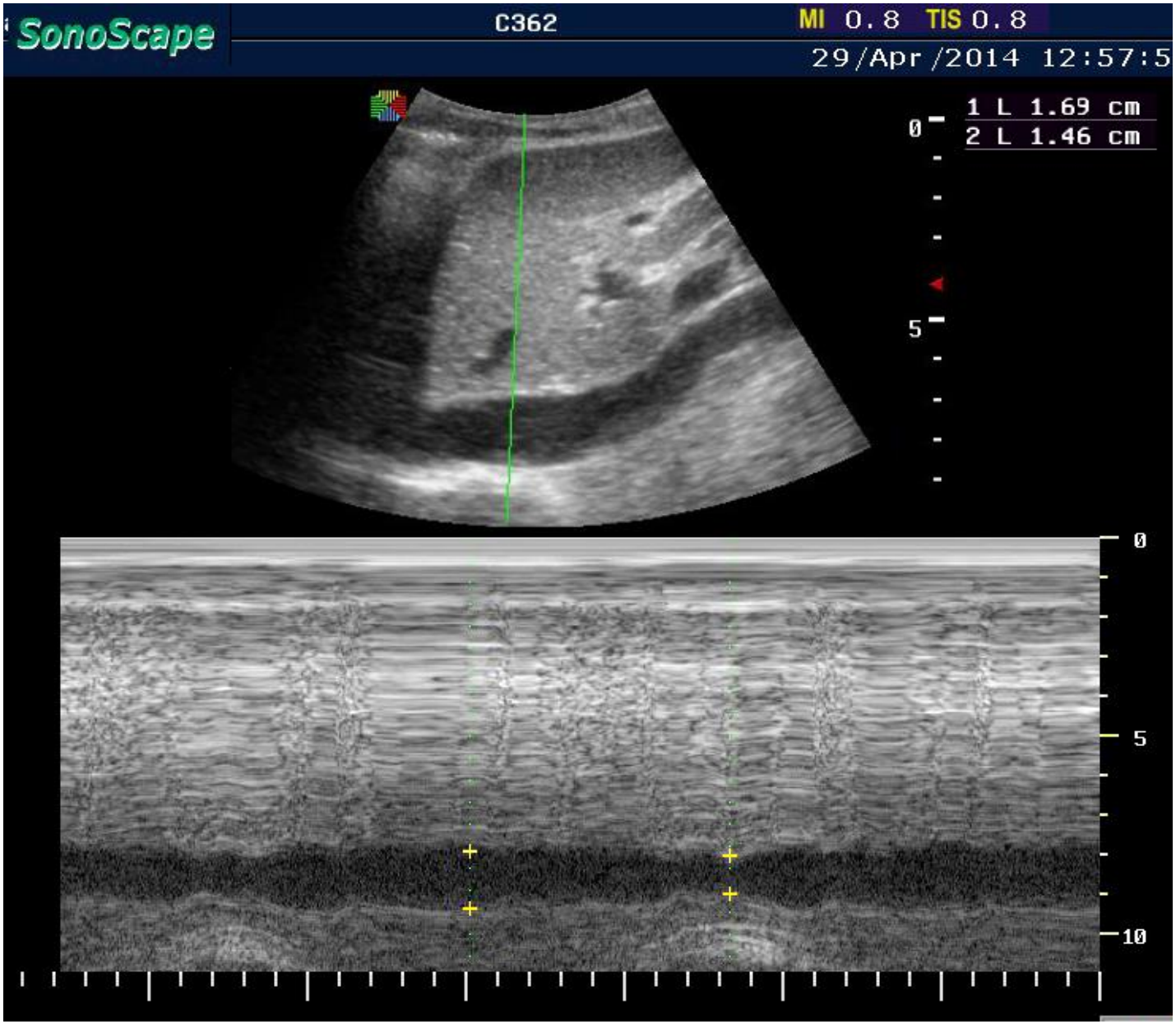

Оценка давления в правом предсердии на основе исследования нижней полой вены

Размер НПВ, см	Коллабирование на вдохе	ЦВД, мм рт ст
≤1.5	Полное	0 – 5
1.5 – 2.5	>50%	5 – 10
1.5 – 2.5	<50%	11 – 15
>2.5	<50%	16 – 20
>2.5	Отсутствует	>20

Guidelines for the Use of Echocardiography as a Monitor for Therapeutic Intervention in Adults: A Report from the American Society of Echocardiography (J Am Soc Echocardiogr 2015;28:40-56.)

Исследование нижней полой вены – оценка волемии

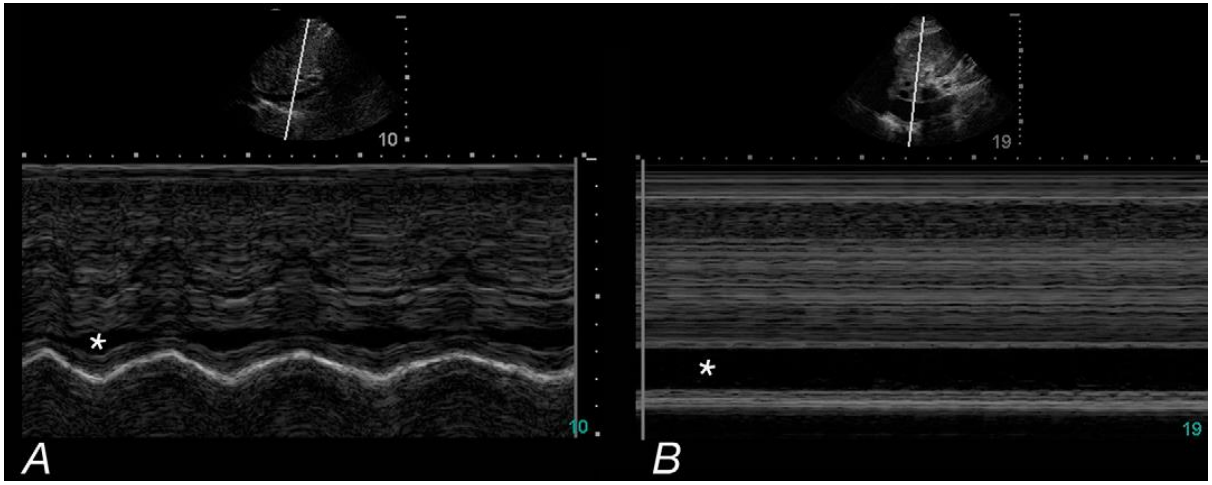

Гиповолемия:

- передне-задний размер вены менее 1,5 см,
- вена спадается на вдохе,
- спадается на вдохе более чем на 50% (20% на ИВЛ)

Гиперволемия:

- вена более 2,5 см
- спадание менее 20%
- Незначительное или отсутствие спадания вены

Измерение передне-заднего размера нижней полой вены	Процент изменения передне-заднего размера нижней полой вены при дыхании	ЦВД (mm Hg)
<1.5 cm	>50%	0-5
1.5-2.5 cm	>50%	5-10
1.5-2.5 cm	<50%	10-15
>2.5 cm	>50%, или незначительные изменения	15-20

Relation Between IVC/RA junction and Central Venous Pressure (CVP) *Adapted from Jones Handbook of Ultrasound in Trauma and Critical Care Illness, 2003*

При ИВЛ

Индекс растяжимости НПВ > 18%

$$\text{ИРНПВ} = \frac{\text{Dmax} - \text{Dmin}}{\text{Dmin}}$$

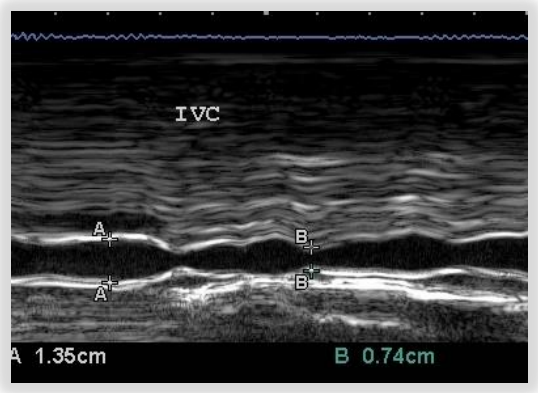

Индекс вариабельности НПВ > 12%

$$\Delta\text{НПВ} = \frac{\text{Dmax} - \text{Dmin}}{\text{Dсреднее}}$$

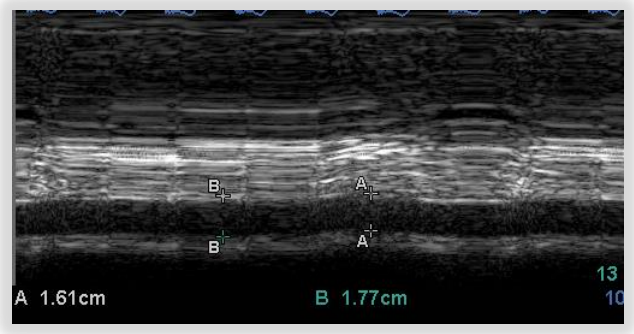

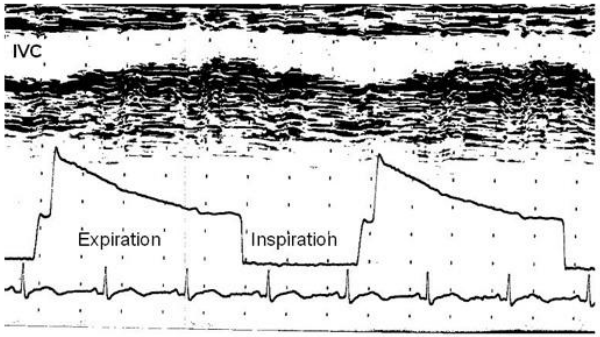

Интерстициальный синдром

- Количество B-линий обнаруживаемых в одном межреберном промежутке коррелирует со степенью инфильтрации интерстиция

A. «нормальное» легкое. Инфильтрация: B - легкая. C - умеренная. D - тяжелая.

(M. Gutierrez et al. Utility of a simplified ultrasound assessment to assess interstitial pulmonary fibrosis in connective tissue disorders - preliminary results// Arthritis Research & Therapy 2011, 13:R134 http://arthritis-research.com/content/13/4/R134)

European Heart Journal Advance Access published May 12, 2016

European Heart Journal
doi:10.1093/eurheartj/ehw164

REVIEW

Clinical update

Ultrasound of extravascular lung water: a new standard for pulmonary congestion

Eugenio Picano[1]* and Patricia A. Pellikka[2]

[1]CNR Institute of Clinical Physiology, Italian National Research Council, Pisa 56124, Italy; and [2]Department of Cardiovascular Diseases, Mayo Clinic College of Medicine, Rochester, MN, USA

Received 9 December 2015; revised 17 March 2016; accepted 3 April 2016

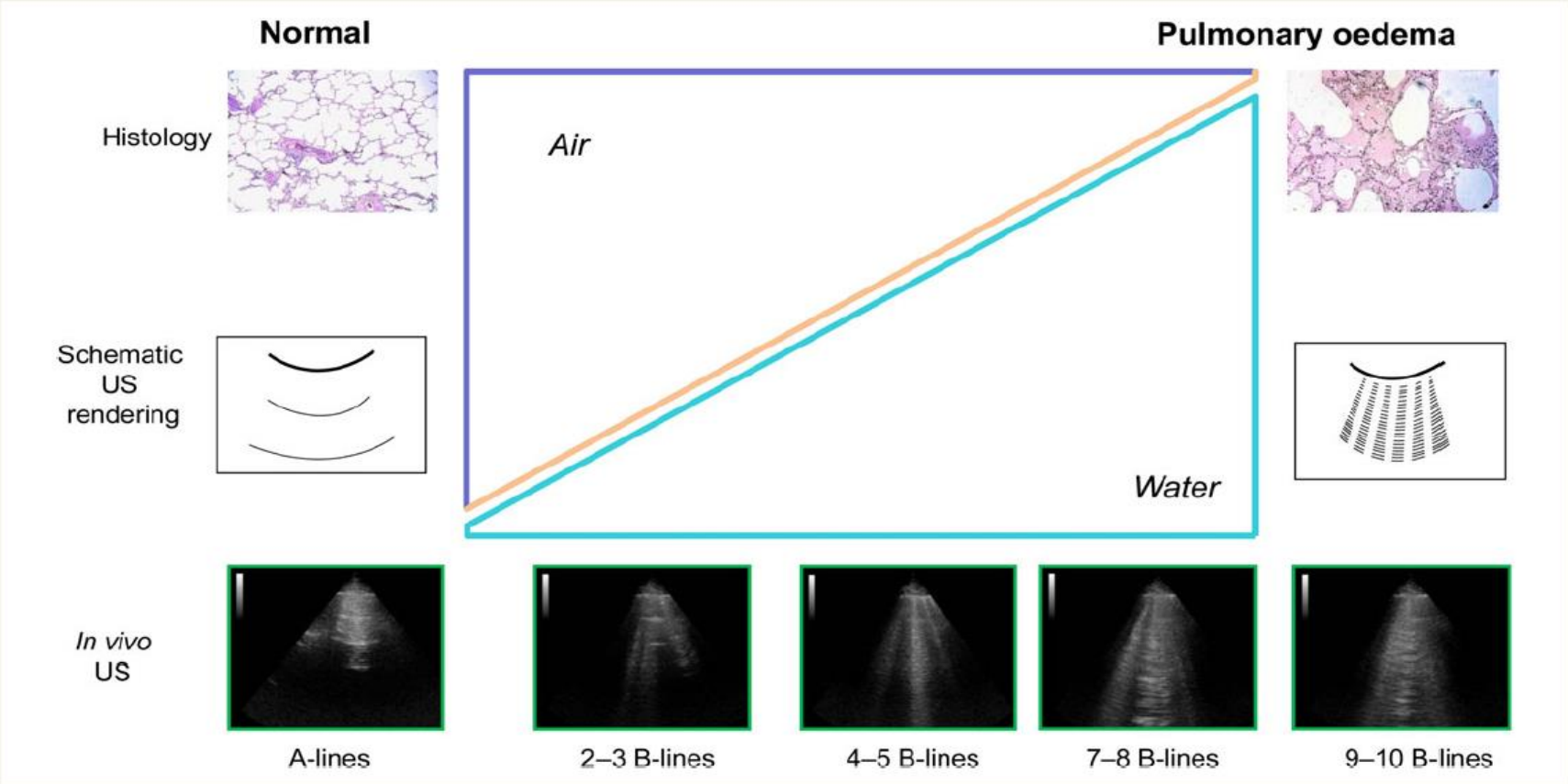

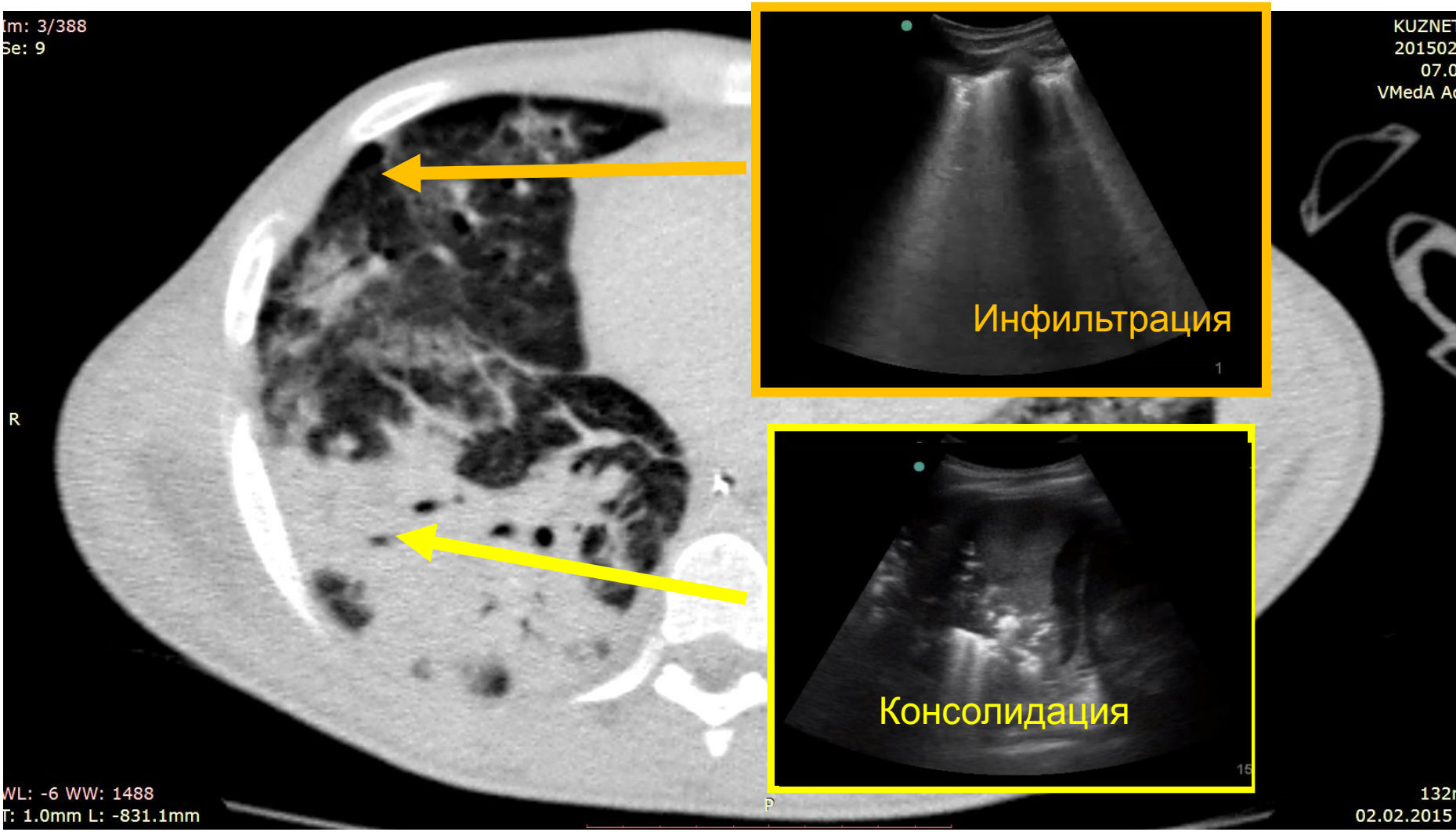
Im: 3/388
Se: 9
R
WL: -6 WW: 1488
T: 1.0mm L: -831.1mm
KUZNET
201502
07.0
VMedA A
132
02.02.2015
Инфильтрация
Консолидация

Заключение

Возможности такого универсального и всеобъемлющего инструмента как ультразвук очень широки, осталось только научиться ими пользоваться

Военно-медицинская академия им С.М. Кирова

Доцент кафедры анестезиологии и реаниматологии

Лахин Роман Евгеньевич

тел. +7-911-7377111

doctor-lahin@yandex.ru

ВОПРОСЫ???